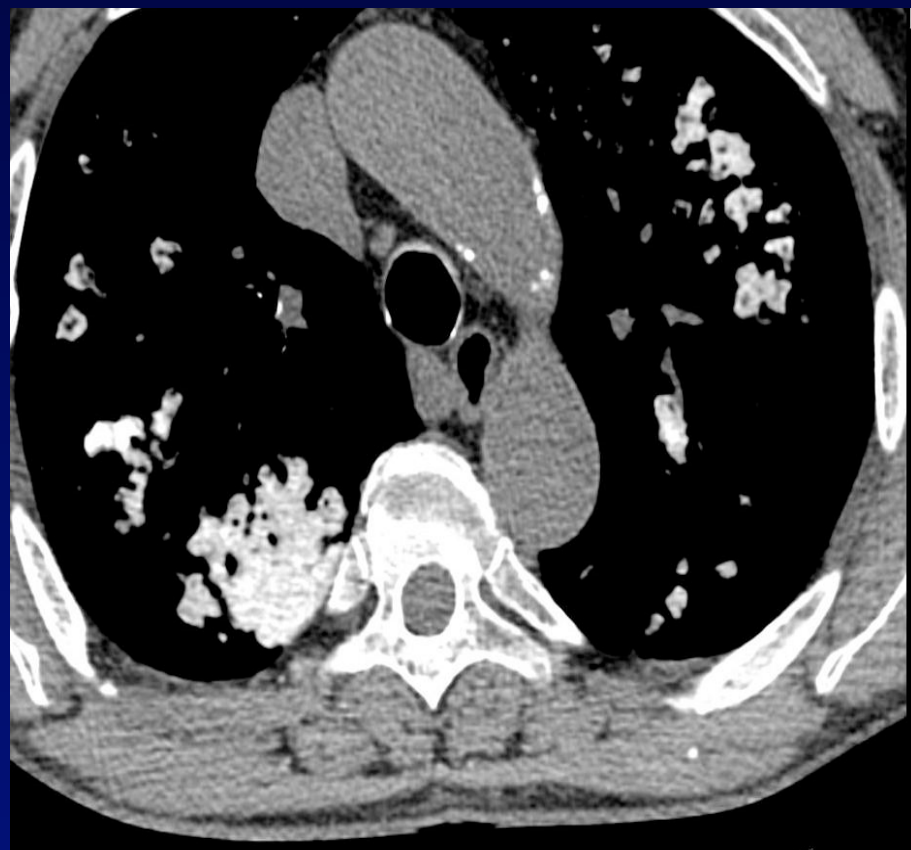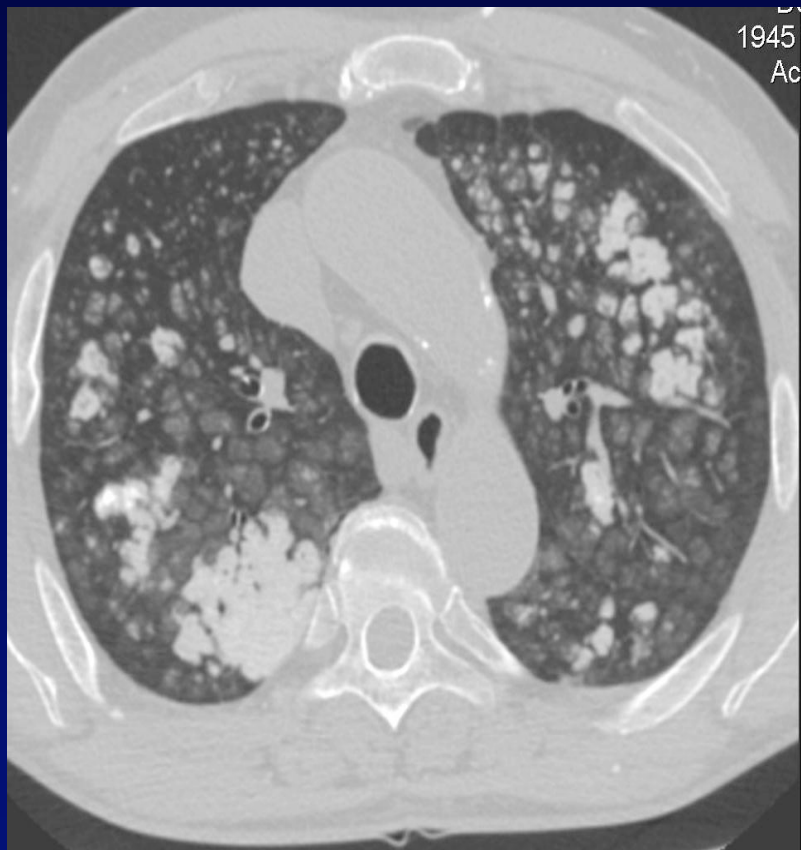

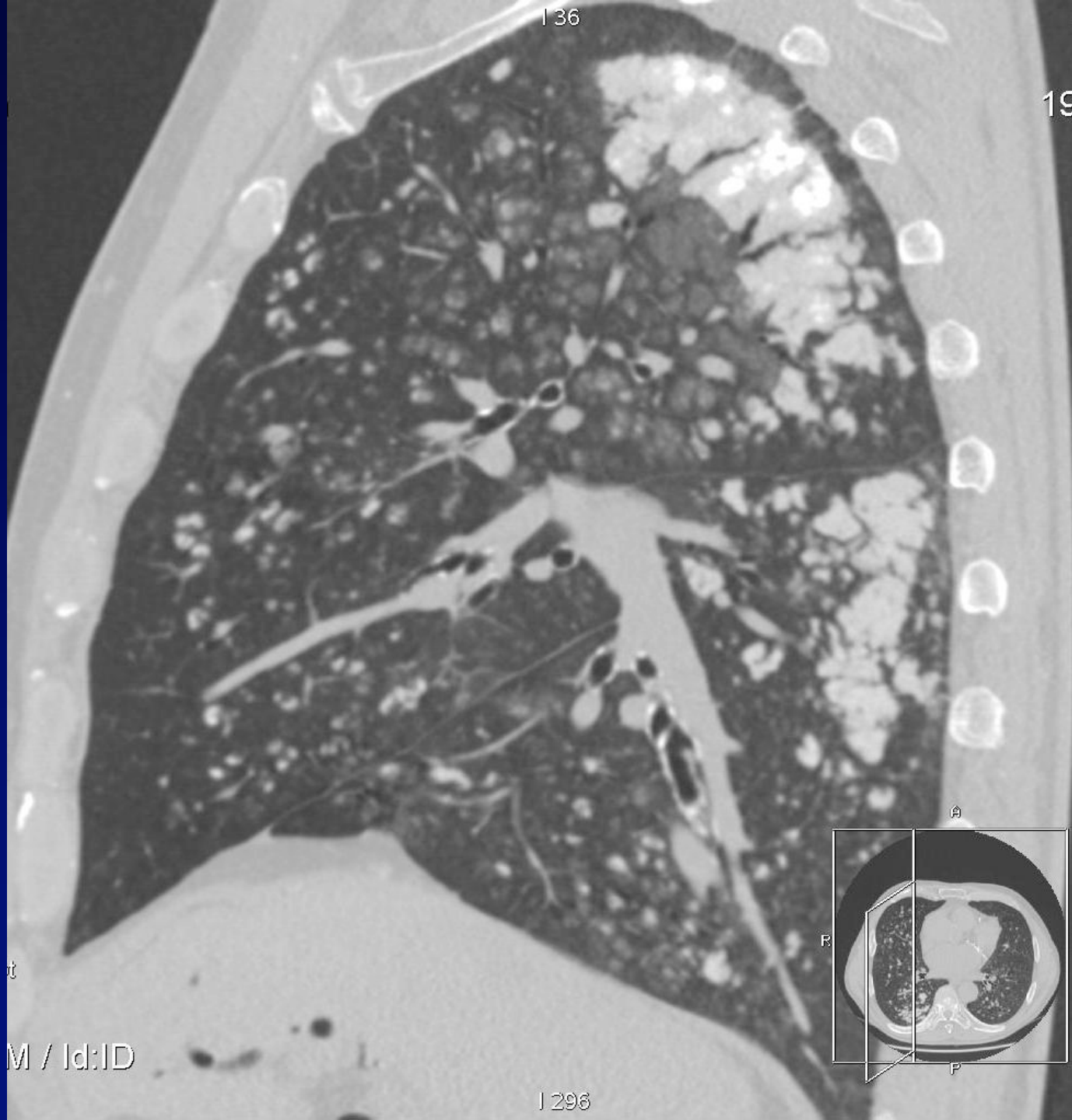


G.DURAND J.GIRON P.FAJADET

Homme de 58 ans

INSUFFISANCE RENALE CONNUE



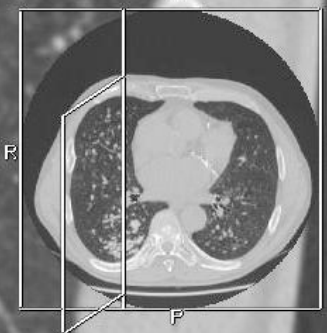


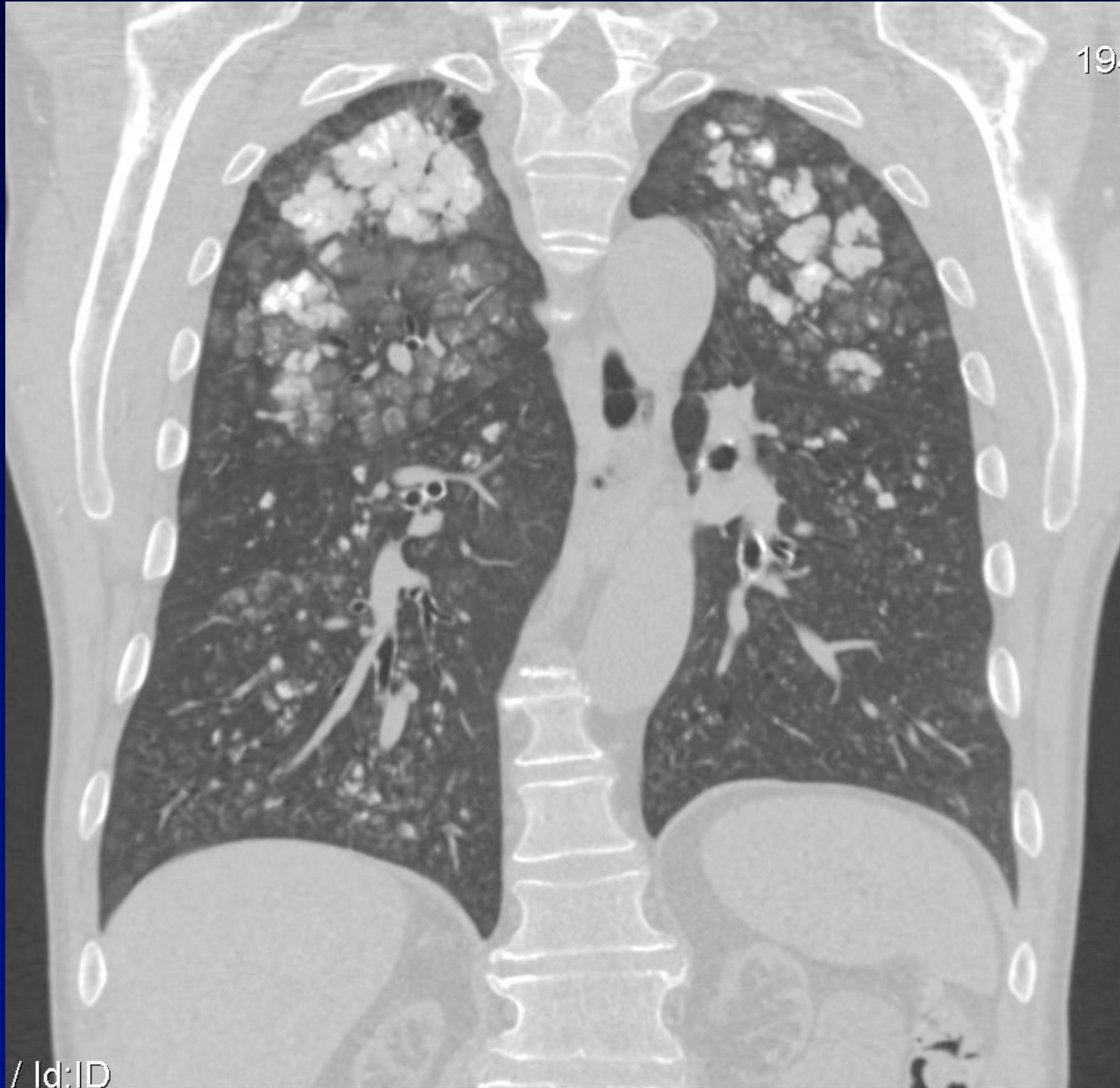I 36

19

M / Id:ID

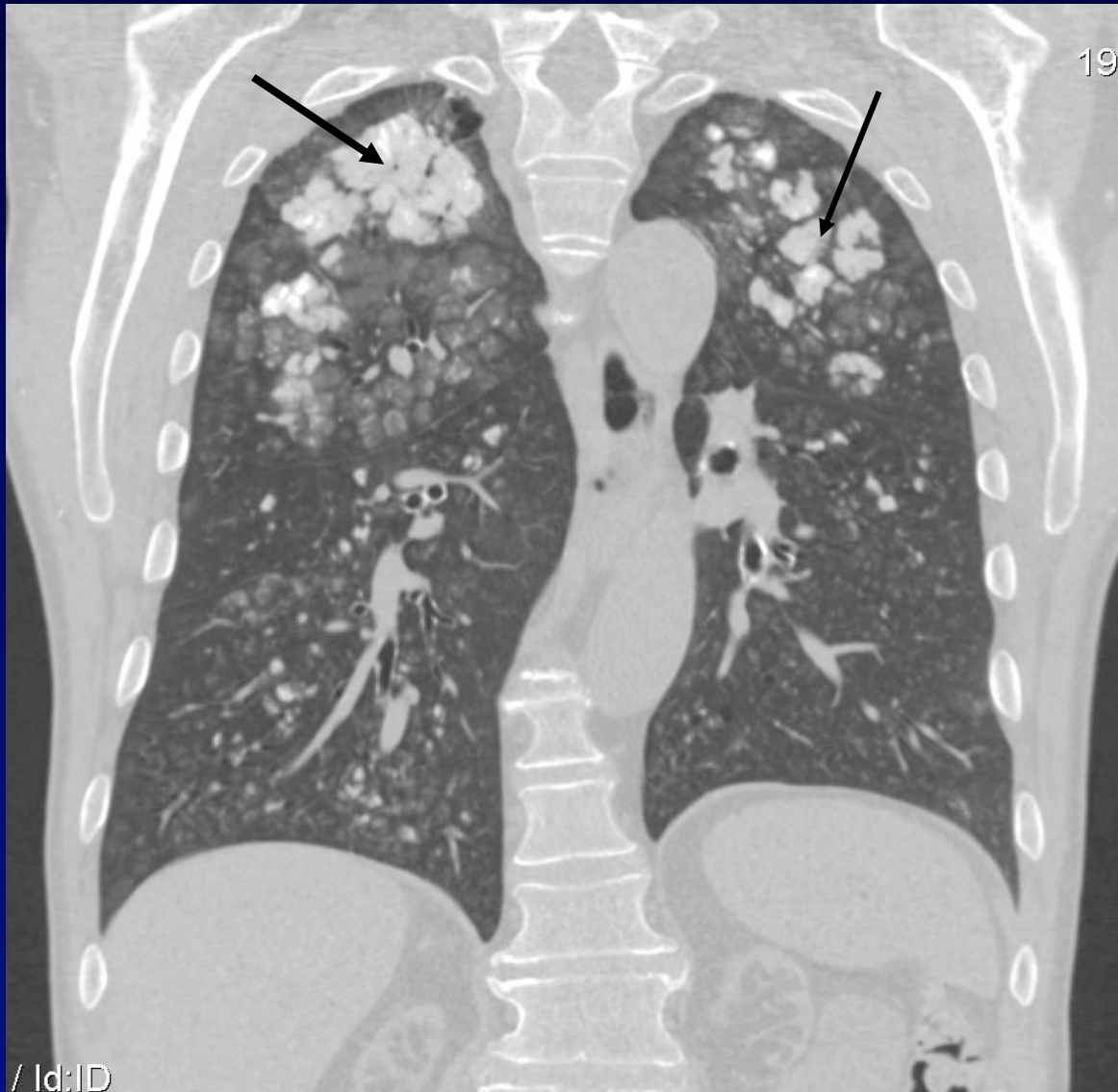I 296







Diagnostic ?





Diagnostic

« Métastases » calciques / Insuf Rénale grave

Hypercalcémie rénale / dépôts alvéolaires
surtout aux sommets (pH et pO₂)

GURNEY (Radiology)

Risque d'insuffisance respiratoire surajoutée